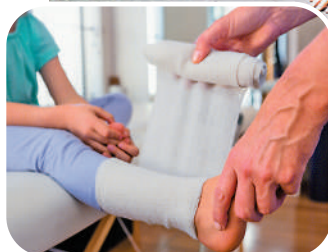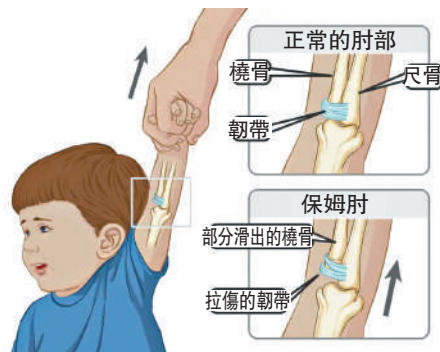


# 兒童有口難言 「隱形」骨折礙發育



▲孩子骨折的護理必須小心，否則會令傷勢加劇，導致骨骼生長畸形。

▲兒童活潑好動難免會經常跌倒，出現骨折未必能即時發現，家長要多留意兒童有否異常表現，及早求醫。



在孩子充滿活力的成長時光裏，他們總愛盡情奔跑與嬉戲，享受無憂無慮的歡樂。然而，當中也隱藏着一種不易察覺的危機——骨折。

這種突如其來的受傷，不僅考驗孩子的身體恢復力；也由於傷處可以無明顯傷口和孩子不懂表達，亦考驗着家長的觀察能力和應急處理能力。今期教育佳將從兒童骨折的類型、處理方法入手，與家長共同守護孩子們的成長之路。

教育佳記者華夢晴整理

在每個成長階段，孩子們都無可避免地會遭遇些許跌碰與傷害，其中骨折與脫臼是較為常見的意外。骨折，這一醫學術語所指的，正是骨骼在外力作用下發生的斷裂或碎裂，它往往是跌倒、運動等日常活動中的不經意之舉所引發的，特別是踏單車、溜冰等較高危活動，是骨折意外的常見原因。

## 「執子之手」小心拉傷

嬰幼兒時期的孩子，常見的骨折情況為「拉肘」（俗稱「保姆肘」），是指橈骨小頭半脫位，多發生於4歲以下的兒童。一般患者的手臂和手肘並沒有明顯受傷的跡象，沒有紅腫、瘀傷等情況。常見的「拉肘」發生情況是父母牽孩子的手走路，由於孩子的身體協調性和穩定性尚未完善，一旦不慎跌倒，成人出於保護的本能猛烈拉

扯，便可能引發肘關節的半脫位。或是孩童穿衣服時要把手拉出袖子、玩遊戲時抓着孩子的手把他吊起來等情況，若是不慎用力過猛，也可能造成扯肘症。在大多數情況下，醫生替患者「復位」後，痛楚會很快消除。

兒童發生骨折部位多是四肢，上肢較多，不同類型的骨折各有特點。腕關節骨折（特別是橈骨遠端）最為常見，多由跌倒時手掌着地引起，多採用石膏保守治療。前臂損傷可能由高處跌落或運動碰撞導致，治療包括保守治療和手術固定，需考慮兒童的生長潛能。肘關節骨折是兒童常見的另一種損傷，最常見的是肱骨髁上骨折。肘關節骨折常發生於5至7歲的兒童，因為跌倒時手掌着地造成肘關節負荷過重，可能與遠端橈骨損傷同時發生。上肢和下肢長骨骨折雖不常見，但治療方法需根據

年齡、骨折類型和具體情況選擇保守治療或手術。踝關節骨折影響隨年齡變化，常見類型為2型SH骨折，多通過石膏保守治療。

孩子意外脫臼和骨折，雖然大多數情況下只要得到及時且專業的救治，通常能順利康復，但也不能掉以輕心。因為有些骨折情況並不明顯，孩子可能因為疼痛、恐懼或表達能力有限而無法準確描述自己的不適，甚至因為怕被家長訓斥而選擇沉默，從而延誤了求醫時機。這種延誤不僅可能增加治療的難度，還可能讓傷勢進一步惡化。

## 傷後護理不容輕視

此外，傷後的治療和護理同樣至關重要。如果處理不當，不僅不能促進骨折的癒合，反而可能使傷

勢加劇，導致骨骼生長畸形，如「生歪骨」、「長短手腳」等現象，不僅影響孩子的外觀，還可能對其長遠的身體機能造成不可逆轉的損害。

因此，家長在面對孩子可能發生的骨折或脫臼等意外時，必須保持高度警覺性和細心觀察，及時察覺孩子的異常表現，並鼓勵孩子勇敢表達自己的感受。同時，也要掌握一定的急救知識和技能，以便在緊急情況下能夠迅速、正確地應對。



▲孩子牽着家長的手走路時「蹦蹦跳跳」，倘不慎跌倒，成人出於保護的本能猛力拉扯，便可能引發孩子肘關節的半脫位。

## 常見骨折類型

- 無創骨折：骨折處的皮膚表面完好，未有破裂。
- 有創骨折：傷口由皮膚表面深入骨折處或者折斷的骨骼穿出皮膚表面。
- 青枝骨折：這種情況只常見於兒童，骨骼雖然折了，但還有一部分仍相連着。
- 複雜骨折：可以是無創或有創骨折，骨折同時令肌腱扯傷、破裂或神經受損。

## 簡單骨折處理步驟

- 1.先處理窒息、出血、休克等致命性症狀，然後才固定骨折。
- 2.安慰孩子，讓他保持安靜及最舒服的姿勢。
- 3.如情況許可，等待救援隊到來才處理骨折。
- 4.切勿強行拉直彎曲的傷肢。
- 5.從速送院。

## 處理骨折四個「不」

- 不要將受傷部位包紮得太緊，包紮後必須檢查血液循環是否恰當。
- 不要胡亂使用藥物或外用藥油、藥膏。
- 需先用薄毛巾包裹着冰塊，不要將冰塊直接放在皮膚上。
- 放置冰塊的時間應取決於受傷部位的嚴重性，一般不應超過15分鐘。

